

## Bandscheibenvorfall

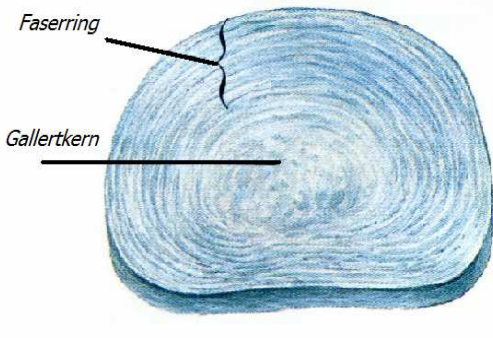
## Patienteninformation

### Aufbau der Bandscheibe

Eine Bandscheibe ist eine flexible, faserknorpelige Verbindung zwischen zwei Wirbeln. Die Wirbelsäule des Menschen besitzt 23 Bandscheiben, sie machen etwa 25 Prozent der Gesamtlänge der Wirbelsäule aus. Ungefähr ab dem 20. Lebensjahr mit Abschluss des Wachstums besitzt die Bandscheibe keine Blutgefäße mehr. Die Bandscheiben enthalten Flüssigkeit. Wird Druck auf die Bandscheiben ausgeübt, verlieren sie diese Flüssigkeit. Dadurch schrumpft ein Mensch am Tag um bis zu drei Zentimeter. Die Bandscheiben saugen bei Entlastung im Liegen, also beim Schlafen, die Flüssigkeit wieder wie ein Schwamm auf. Dieses Auspressen und Aufsaugen ist bedeutend, da es der einzige Weg ist, über den die Bandscheiben mit Nährstoffen versorgt werden. Der Druckwechsel zwischen Be- und Entlastung ist also eine Grundvoraussetzung für den Stoffwechsel der Bandscheiben und deren Funktion.

### Bandscheiben bestehen aus zwei Teilen:

- äußerer Faserring (*Anulus fibrosus*)
- innerer Gallertkern (*Nucleus pulposus*)



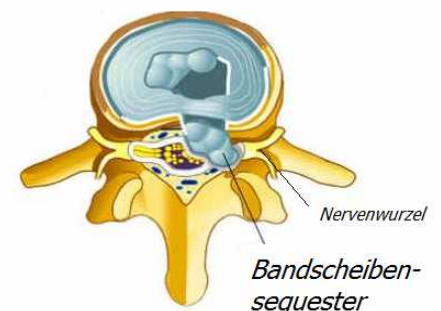
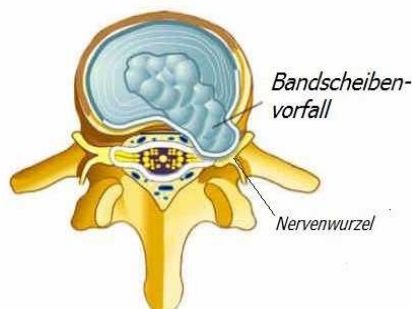
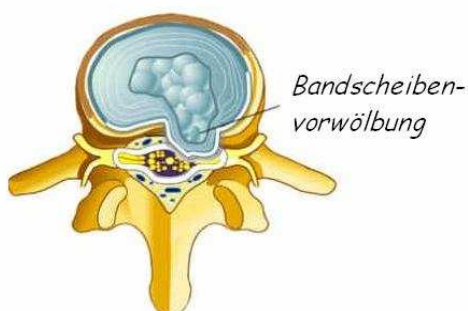
Aufbau der Bandscheibe

### Krankheitsbild Bandscheibenvorfall der Lendenwirbelsäule:

Bandscheiben bestehen aus einem weichen Gallertkern und einem straffen äußeren Faserring. Der Gallertkern (*Nucleus pulposus*) ist ein zellarmes gallertiges Gewebe mit einem hohen Wassergehalt. Er wirkt wie ein Wasserkissen stoßbrechend. Verlagert sich das Kissen und ist der äußere Faserring noch intakt, spricht man von einer Bandscheibenvorwölbung (*Protusion*). Tritt seine Flüssigkeit über den Faserring (*Anulus fibrosus*) durch eine Schädigung aus, wird dies als Bandscheibenvorfall (*Nucleus pulposus Prolaps*) bezeichnet. Bei einem Sequester handelt es sich um freies in den Wirbelkanal ausgetretenes Bandscheibengewebe.

Längere Schädigungen von Bandscheibengewebe kann zu einem Bandscheibenvorfall führen. Ursache ist oft eine Überlastung bei Vorschädigung, ein Bandscheibenvorfall kann aber auch ohne äußeren Anlass auftreten. Genetische Veranlagungen, wie auch bei degenerativen Gelenkumformungen, scheinen eine große Rolle zu spielen. Zeichen des Bandscheibenvorfalles sind starke, häufig in die Beine ausstrahlende Schmerzen, oft mit einem pelzigen Taubheitsgefühl im Versorgungsgebiet der eingeklemmten Nervenwurzel, gelegentlich auch Lähmungserscheinungen. Häufig betroffen ist die Muskulatur, welche den Fuß, die Zehen oder den Fußaußenrand hebt. Folge ist eine Gangunsicherheit.

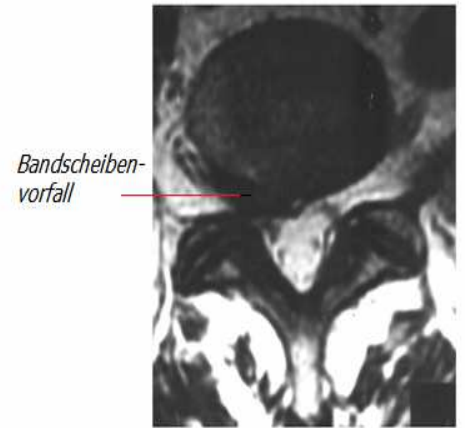
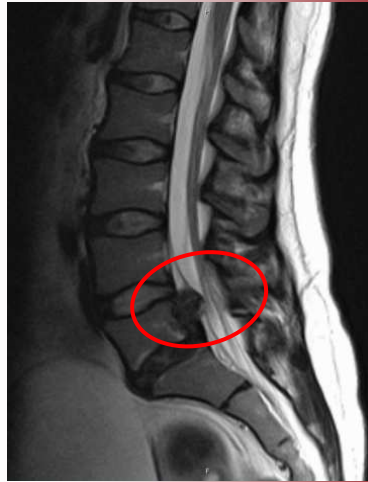
Die Bandscheiben der Lendenwirbelsäule sind in unterschiedlicher Frequenz betroffen. Am häufigsten zeigen die sich die Segmente L 4/5 und L 5/S1 betroffen, gefolgt von L 3/4. Vorfälle in den verbleibenden Segmenten sind eher selten.





### Diagnostik

Nach Erhebung der Krankengeschichte kommt der klinisch- neurologischen Untersuchung eine entscheidende Bedeutung zu. Hierbei ist die Frage nach der Mitbeteiligung eines Nervens abzuklären. Bei der Lendenwirbelsäule handelt es sich um den „Ischiasnerven“. Ist dieser betroffen, ist nach einer Störung des Gefühls oder gar einer Lähmung zu schauen. Liegt eine akute Nervenstörung vor, ist eine weitere Abklärung notwendig. Neben der neurologischen Untersuchung wird befundabhängig zeitnah ein bildgebendes Untersuchungsverfahren (Computertomographie (CT) oder Kernspintomographie (MRT)) eingeleitet. Eine notfallmäßige ärztliche Vorstellung erfolgt bei akuten Störungen der Blasen- oder der Darmfunktion.



**Kernspintomographie:**  
**Bandscheibenvorfall der Lendenwirbelsäule mit Einengung des Nervenkanals**

### Konservative Therapie

In den meisten Fällen (ca. 90 %) führt die konservative Behandlung einer Bandscheibenstörung mit Schonung und Verordnung schmerzstillender Medikamente zum Erfolg. Die früher häufig empfohlene Ruhigstellung der Wirbelsäule (Bettruhe, Stufenlagerung) sollte nur sehr zurückhaltend angewendet und der Patient eher zur Fortführung seiner täglichen Aktivitäten angehalten werden. Wärme in Form von Packungen oder Bädern wird zumeist als angenehm empfunden. Im Verlauf ist Physiotherapie und schonende sportliche Betätigung zum Muskelaufbau notwendig beziehungsweise sinnvoll. Von dem Angebot einer orthopädischen Rückenschule sollte Gebrauch gemacht werden, um vorbeugende Verhaltensweisen (richtiges Heben, Entlastungsstellungen, Muskelkräftigung) im Alltag zu erlernen und die Belastung der Wirbelsäule zu minimieren. Kommt es im Verlauf von etwa sechs Wochen zu keiner entscheidenden Besserung der Beschwerden, sollte eine weitere Abklärung erfolgen. Eine unkritische Fortführung der konservativen Therapiemaßnahmen birgt die Gefahr der Chronifizierung von Schmerzen in sich.

Konservative Therapiemaßnahmen können auch unter stationären Bedingungen durchgeführt werden, wodurch der Einsatz der unterschiedlichen therapeutischen Verfahren unter einem Dach erfolgt. Durch einen konsiliarisch tätigen Schmerztherapeuten ist begleitend auch eine adäquate Schmerztherapie und medikamentöse Einstellung möglich.

### Operation

Im Einzelfall sind operative Maßnahmen erforderlich wobei die Indikation hierfür sehr streng gestellt wird. Schwere neurologische Schäden mit nachgewiesene Lähmungen sowie Blasen- und Darmstörungen sind Gründe für eine Bandscheibenoperation (Nukleotomie). Die Operation wird in mikrochirurgischer Technik ausgeführt. Bei der Operation wird das hervorgetretene Bandscheibengewebe entfernt und das Bandscheibenfach ausgeräumt. Bei freien Vorfällen reicht häufig die alleinige Entfernung des herausgetretenen Bandscheibenmaterials. Mit einem Krankenhausaufenthalt von ca. 4- 8 Tagen ist zu rechnen. Eine anschließende Rehabilitationsmaßnahme wird befürwortet.

**Dr. med. Jochem Schunck**  
**Departmentleiter Endoprothetik**  
**und Wirbelsäulenchirurgie**

Eduardus-Krankenhaus

Custodisstr. 3-17

50679 Köln

Telefon: 0221 8274 -2233

Mail: [j.schunck@eduardus.de](mailto:j.schunck@eduardus.de)